

**Национальная медицинская ассоциация оториноларингологов  
Министерство здравоохранения Российской Федерации**

**УТВЕРЖДАЮ:**

Главный внештатный  
специалист  
оториноларинголог  
Минздрава России  
д.м.н., профессор  
Н.А.Дайхес

Президент Национальной  
медицинской Ассоциации  
оториноларингологов  
Заслуженный врач России,  
член-корр. РАН  
профессор Ю.К.Янов

**Острый ларингит, диагностика и лечение**

Клинические рекомендации

Москва, 2014

**Клинические рекомендации «Острый ларингит,  
диагностика и лечение»**

**Рекомендации подготовлены:** д.м.н., проф. Крюков А.И., д.м.н., проф. Кунельская Н.Л., д.м.н. Кирасирова Е.А., д.м.н., проф. Лапченко А.С., к.м.н. Лафуткина Н.В., Мамедов Р.Ф., Пиминиди О.К.

**Рекомендации рассмотрены и утверждены на заседании Национальной медицинской ассоциации оториноларингологов от 11-12 ноября 2014 года.**

**Экспертный совет:** д.м.н. проф. Абдулкеримов Х.Т. (Екатеринбург); д.м.н. Артюшкин С.А. (Санкт-Петербург); д.м.н. проф. Гаращенко Т.И. (Москва); д.м.н. проф. Дайхес Н.А. (Москва); д.м.н. проф. Егоров В.И. (Москва); д.м.н. проф. Карнеева О.В. (Москва); д.м.н. проф. Карпова Е.П. (Москва); д.м.н. проф. Коркмазов М.Ю. (Челябинск); д.м.н. проф. Кошель В.И. (Ставрополь); д.м.н. проф. Накатис Я.А. (Санкт-Петербург); д.м.н. проф. Овчинников А.Ю. (Москва); д.м.н. проф. Рязанцев С.В. (Санкт-Петербург); д.м.н. проф. Свистушкин В.М. (Москва); д.м.н. Фанта И.В. (Санкт-Петербург); член-корр. РАМН, д.м.н. проф. Янов Ю.К. (Санкт-Петербург).

## **ВСТУПЛЕНИЕ.**

Острые воспалительные заболевания гортани являются самой распространенной ЛОР-патологией среди работоспособного населения на территории РФ и за рубежом. Чаще всего катаральное воспаление гортани является продолжением течения острой вирусной инфекции верхних дыхательных путей. Осложнения катаральных форм ларингита встречаются реже (17% от числа всех госпитализированных в ЛОР-стационар пациентов) однако, нередко при присоединении вторичной инфекции, развиваются состояния, сопровождающиеся отеком гортани, которые требуют срочной госпитализации в специализированный стационар.

### **Цель рекомендаций.**

Настоящие клинические рекомендации были разработаны с целью дать врачу – оториноларингологу и терапевту общей практики представление о тактике диагностики и лечения больных с острым воспалением гортани. Это связано с тем, что уровень заболеваемости острым ларингитом в последние годы имеет тенденцию к росту, частые рецидивы заболеваний способствуют переходу процессов в хронические состояния. Это вызвано увеличением количества и разнообразия вирусных заболеваний верхних дыхательных путей, снижением резистентности микроорганизмов, приводящим к активизации условно-патогенной микрофлоры. Также большую роль в патогенезе заболеваний ЛОР-органов играют вредные привычки и курение, которые ослабляют общий и местный иммунитет.

Многообразие и тяжесть существующих заболеваний гортани часто вызывает проблемы у клиницистов не только в плане лечения, но и диагностики каждой отдельной нозологической формы.

## **ОПРЕДЕЛЕНИЕ ЗАБОЛЕВАНИЯ.**

Ларингит — воспаление гортани различной этиологии.

Абсцедирующий или флегмонозный ларингит — острый ларингит с образованием абсцесса, чаще на язычной поверхности надгортанника или на черпалонадгортанных складках; проявляется резкими болями при глотании и фонации, иррадирующими в ухо, повышением температуры тела, наличием плотного инфильтрата в тканях гортани.

Хондроперихондрит гортани — острое или хроническое воспаление хрящей гортани, т.е. хондрит, при котором воспалительный процесс захватывает надхрящницу и окружающие ткани.

### **КОД ПО МКБ-10**

J04 Острый ларингит и трахеит.

J04.0 Острый ларингит.

J04.2 Острый ларинготрахеит.

J05 Острый обструктивный ларингит (круп) и эпиглоттит.

J05.0 Острый обструктивный ларингит (круп).

J38.6 Острый стеноз гортани

### **КЛАССИФИКАЦИЯ**

Воспаление слизистой оболочки гортани по клиническому течению подразделяют на острое и хроническое.

Формы острого ларингита:

- катаральный;
- отёчный;
- флегмонозный (инфильтративно-гнойный):  
инфильтративный;  
абсцедирующий.

По характеру возбудителя

Бактериальный

Вирусный

Грибковый.

Специфический

## **Описание заболевания**

### **ЭТИОЛОГИЯ**

Острое воспаление слизистой оболочки гортани может являться продолжением катарального воспаления слизистой оболочки носа или глотки или возникать при остром катаре верхних дыхательных путей, респираторной вирусной инфекции, гриппе. Обычно острый ларингит составляет симптомокомплекс ОРВИ (гриппа, парагриппа, аденовирусной инфекции), при которой в воспалительный процесс вовлечена также слизистая оболочка носа и глотки, а иногда и нижних дыхательных путей (бронхи, лёгкие). Известно, что микрофлора, колонизирующая нестерильные отделы дыхательных путей, в том числе в гортани, представлена сапрофитными микроорганизмами, практически никогда не вызывающими заболеваний у человека и условно-патогенными бактериями, способными при неблагоприятных для микроорганизма условиях вызывать гнойное воспаление.

К микроорганизмам, являющимся основными возбудителями острых форм ларингита, относятся *S. Pneumoniae* (20-43%) и *H. Influenzae* (22-35%). Кроме того, довольно часто высеваются *Moraxella catarrhalis* (2-10%), различные виды стрептококков и стафилококков, значительно реже – представители родов *Neisseria*, *Corynebacterium* и др. Все более актуальной представляется роль атипичных возбудителей инфекций ЛОР-органов (хламидий,

микоплазм и др.), которые, являясь внутриклеточными паразитами, изменяют течение основного заболевания, вызывая воспаление. Необходимо также учитывать тот факт, что, как при острых, так и при хронических формах инфекции ЛОР-органов, микроорганизмы могут высеиваться в виде монокультуры или в различных ассоциациях.

## **ПАТОГЕНЕЗ**

В патогенезе развития острого отёка гортани большую роль играют анатомические особенности строения слизистой оболочки гортани. Значение имеет нарушение лимфооттока и местного водного обмена. Отек слизистой оболочки может возникнуть в любом отделе гортани и быстро распространиться на другие, вызывая острый стеноз гортани и угрожая жизни пациента. Причины, вызывающие острое воспаление слизистой оболочки гортани разнообразны: — инфекционный и вирусный фактор, наружная и внутренняя травма шеи и гортани, в том числе ингаляционные поражения, попадание инородного тела, аллергия, гастроэзофагеальный рефлюкс. Значение имеет также большая голосовая нагрузка. Возникновению воспалительной патологии гортани способствуют хронические заболевания бронхолёгочной системы, носа, околоносовых пазух, нарушения обмена веществ при сахарном диабете, гипотиреоз или заболевания желудочно-кишечного тракта, хроническая почечная недостаточность, патология разделительной функции гортани, злоупотребление спиртными напитками и табаком, перенесённая лучевая терапия.

Возможно развитие ангионевротического отека гортани наследственного или аллергического генеза.

Невоспалительный отек гортани может возникнуть как местное проявление общего гидропса организма при различных формах

сердечной недостаточности, заболеваниях печени, почек, венозном застое, опухолях средостения.

Специфические (вторичные ларингиты развиваются при туберкулёзе, сифилисе, инфекционных (дифтерии), системных заболеваниях (гранулематоз Вегенера, ревматоидный артрит, амилоидоз, саркоидоз, полихондрит и др.), а также при заболеваниях крови).

## **ПРОФИЛАКТИКА**

Профилактика хронизации воспалительного процесса гортани заключается в своевременном лечении острого ларингита, повышение сопротивляемости организма, лечение гастроэзофагеальной рефлюксной болезни, инфекционных заболеваний верхних и нижних дыхательных путей, отказе от курения, соблюдении голосового режима.

## **Скрининг**

Ларингоскопия и микроларингоскопия, исследование микрофлоры слизистой оболочки гортани.

## **КЛИНИЧЕСКАЯ КАРТИНА**

Основными симптомами острого ларингита являются острая боль в горле, охриплость, кашель, затруднение дыхания, ухудшение общего самочувствия. Для острых форм характерно внезапное начало заболевания при общем удовлетворительном состоянии или на фоне небольшого недомогания. Температура тела остаётся нормальной или повышается до субфебрильных цифр при катаральном остром ларингите. Фебрильная температура, как правило, отражает присоединение воспаления нижних дыхательных путей или переход катарального воспаления гортани во флегмонозное. Для инфильтративных и абсцедирующих форм

острого ларингита характерны сильные боли в горле, нарушение глотания, в том числе жидкости, выраженная интоксикация, нарастающая симптоматика стеноза гортани. Выраженность клинических проявлений напрямую коррелирует с тяжестью воспалительных изменений. Общее состояние больного становится тяжёлым. При отсутствии адекватной терапии возможно развитие флегмоны шеи, медиастинита, сепсиса, абсцедирующей пневмонии, и стеноза гортани. В этих случаях независимо от причины, вызывающей острый стеноз гортани, клиническая картина его однотипна и обусловлена степенью сужения дыхательных путей. Резко выраженное отрицательное давление в средостении при напряжном вдохе и нарастающее кислородное голодание вызывают симптомокомплекс, который заключается в появлении шумного дыхания, изменении ритма дыхания, западении надключичных ямок и втяжении межрёберных промежутков, вынужденном положении больного с запрокинутой головой, опущении гортани при вдохе и подъёме при выдохе.

Главным симптомом острой дыхательной недостаточности является одышка. В зависимости от тяжести одышки выделяют следующие её степени:

I степень дыхательной недостаточности – одышка возникает при физической нагрузке;

II степень – одышка возникает при малых физических нагрузках (неспешная ходьба, умывание, одевание); III степень – одышка в покое.

По клиническому течению и величине просвета дыхательных путей различают четыре степени стеноза гортани:

1) Стадия компенсации, которая характеризуется урежением и углублением дыхания, укорочением или выпадением пауз между вдохом и выдохом, урежением сердцебиения. Просвет голосовой



щели составляет 6-8 мм или сужение просвета трахеи на 1/3. В покое недостатка дыхания нет, при ходьбе появляется одышка.

2) Стадия субкомпенсации - при этом появляется инспираторная одышка с включением в акт дыхания вспомогательных мышц при физической нагрузке, отмечается втяжение межреберных промежутков, мягких тканей яремной и надключичных ямок, стридорозное (шумное) дыхание, бледность кожных покровов, артериальное давление остается нормальным или повышенным, голосовая щель 3-4 мм, просвет трахеи сужен на 1/2 и более.

3) Стадия декомпенсации. Дыхание при этом поверхностное, частое, резко выражен стридор. Вынужденное положение сидя. Гортань совершает максимальные экскурсии. Лицо становится бледно-синюшным, отмечается повышенная потливость, акроцианоз, пульс учащенный, нитевидный, АД снижено. Голосовая щель 2-3 мм, щелевидный просвет трахеи.

4) Асфиксия - дыхание прерывистое или совсем прекращается. Голосовая щель и/или просвет трахеи 1мм. Резкое угнетение сердечной деятельности. Пульс частый, нитевидный, нередко не прощупывается. Кожные покровы бледно-серые за счет спазма мелких артерий. Отмечается потеря сознания, экзофтальм, непроизвольное мочеиспускание, дефекация, остановка сердца.

Острое начало заболевания с быстрым прогрессированием симптомов стеноза усугубляет тяжесть состояния больного, поскольку за короткое время не успевают развиваться компенсаторные механизмы. Это необходимо учитывать при определении показаний для экстренного хирургического лечения. Сужение просвета верхних дыхательных путей при остром стенозирующем ларинготрахеите происходит последовательно, стадийно за небольшой отрезок времени. При неполной обструкции

гортани возникает шумное дыхание – стридор, обусловленный колебаниями надгортанника, черпаловидных хрящей, частично голосовых связок при интенсивном турбулентном прохождении воздуха через суженные дыхательные пути согласно закону Бернулли. При доминировании отека тканей гортани наблюдается свистящий звук, при нарастании гиперсекреции – хриплое, kloкочущее, шумное дыхание. В терминальной стадии стеноза дыхание становится все менее шумным за счет уменьшения дыхательного объема.

Инспираторный характер одышки возникает при сужении гортани в области голосовых складок или над ними и характеризуется шумным вдохом с втяжением податливых мест грудной клетки. Стенозы ниже уровня голосовых складок характеризуются экспираторной одышкой с участием в дыхании вспомогательной мускулатуры. Стеноз гортани в области подголосового отдела обычно проявляется смешанной одышкой.

У больных с обструкцией гортани воспалительным инфильтратом при абсцессе надгортанника на фоне острого болевого симптома первыми появляются жалобы на невозможность глотания, что связано с ограничением подвижности надгортанника и отеком задней стенки гортани, затем по мере прогрессирования заболевания появляется затруднение дыхания. Обструкция голосовой щели может наступить очень быстро, что требует от врача экстренных мер для спасения жизни больного.

### **ДИАГНОСТИКА**

При сборе анамнеза обращают внимание на наличие этиопатогенетических факторов развития заболевания, частоту рецидивов.

Больные с катаральной формой острого ларингита не нуждаются в специальном обследовании. Больным с острым абсцедирующим и

инфильтративным ларингитом показано стационарное лечение и комплексное общеклиническое обследование. Кроме того, необходимо микробиологическое, микологическое, гистологическое исследования; в ряде случаев для выявления этиологических факторов заболевания проводят диагностику с применением ПЦР.

Объем обследования больных со стенозом гортани зависит от состояния больного на момент поступления пациента в лечебное учреждение. При наличии признаков декомпенсации дыхания пациенту вначале проводятся неотложные мероприятия по восстановлению дыхания, а затем диагностические мероприятия.

Для постановки диагноза и определения тактики лечения больным проводится общеклиническое обследование, рентгенологическое исследование органов шеи, грудной клетки и средостения, рентгеноконтрастное исследование пищевода, компьютерную томографию гортани и трахеи, магнитно-резонансную томографию, исследование функции внешнего дыхания, электрокардиографию, ультразвуковое исследование органов шеи, отоларингологический осмотр, оценивается общесоматическое состояние пациента.

### **Лабораторные исследования**

Больным со стенозом гортани проводится общеклиническое обследование, направленное на определение тяжести общесоматического состояния пациента, биохимическое исследование крови, определяется газовый и электролитный состав крови, микробиологическое исследование раневого отделяемого с типированием микроорганизмов и определение чувствительности к а/б препаратам.

### **Инструментальные исследования**

Инструментальное исследование включает: прямую и непрямую

ларингоскопию, микроларингоскопию, стробоскопию. Обязательным методом оценки клинико-функционального состояния верхних дыхательных путей является эндоскопическое исследование с применением гибких или жестких эндоскопов. Исследование позволяет определить характер патологического процесса, его локализацию, уровень, протяженность и степень сужения просвета дыхательных путей.

Для картины острого ларингита характерна гиперемия, отек слизистой оболочки гортани, усиление сосудистого рисунка. Голосовые складки, как правило, розовые или ярко-красные, утолщены, голосовая щель при фонации овальная или линейная со скоплением мокроты. При остром ларингите в воспалительный процесс может быть вовлечена слизистая оболочка подскладкового отдела гортани. При подскладковом ларингите диагностируется валикообразное утолщение слизистой оболочки подголосового отдела гортани. Если процесс не связан с интубационной травмой, его выявление у взрослых требует срочной дифференциальной диагностики с системными заболеваниями и туберкулёзом. При инфильтративном ларингите определяют значительную инфильтрацию, гиперемия, увеличение в объёме и нарушение подвижности поражённого отдела гортани. Часто видны фибриновые налеты, в месте формирования абсцесса просвечивает гнойное содержимое. При тяжелой форме ларингита и хондроперихондрите гортани характерны болезненность при пальпации, нарушение подвижности хрящей гортани, возможна инфильтрация и гиперемия кожных покровов в проекции гортани, на фоне болевого синдрома и клиники общей гнойной инфекции. Абсцесс надгортанника выглядит как шаровидное образование на его язычной поверхности с просвечивающим гнойным содержимым с выраженным болевым синдромом и нарушением глотания.

Для уточнения тяжести воспалительного процесса и дифференциальной диагностики применяют рентгеновскую или компьютерную томографию гортани и трахеи, эндофибрларинготрахеоскопию, исследование функции внешнего дыхания для оценки степени дыхательной недостаточности при ларингите, сопровождающемся стенозом воздухопроводящих путей, УЗИ – шеи. У больных с флегмонозным и абсцедирующим ларингитом проводят рентгенографию лёгких, томографию средостения. Для исключения патологии пищевода, особенно у больных с гнойными процессами в гортани, в некоторых случаях показана эзофагоскопия. Применение микроларингоскопии и микроларингостробоскопии позволяет провести дифференциальную диагностику.

### **Дифференциальная диагностика**

Дифференциальную диагностику проводят в первую очередь с раком и туберкулёзом гортани. Во всех случаях подголосового ларингита, артрита перстне - черпаловидного сустава следует исключать системное заболевание. Вовлечение в патологический процесс гортани при гранулематозе Вегенера встречается в 6-25% случаев в виде подскладкового ларингита, сопровождающегося стенозом подголосового отдела. Изолированное поражение гортани при склероме наблюдается в 4,5% случаев, чаще в процесс вовлекаются полость носа, носоглотка и гортань. При этом в подголосовом пространстве формируются бледно-розовые бугристые инфильтраты. Процесс может распространяться в трахею или в краниальном направлении на другие отделы гортани. Встречается первичный амилоидоз гортани (узловая или диффузно-инфильтративная формы) и вторичный, развивающийся на фоне хронических воспалительных системных заболеваний (болезнь

Крона, ревматоидный артрит, туберкулёз и др.). Чаще поражение носит диффузный характер при интактной слизистой оболочке, иногда с распространением на трахеобронхиальное дерево. Отложения амилоида локализуются преимущественно в надголосовом отделе гортани, иногда в виде подскладкового ларингита. Саркоидоз встречается в гортани в 6% случаев в виде эпиглоттита и гранулематоза. Голосовые складки поражаются редко. При ревматоидном артрите патологию гортани диагностируют у 25-30% пациентов. Клинически заболевание проявляется в виде артрита перстнечерпаловидного сустава. Дифференциальный диагноз проводят на основании общеклинических, серологических исследований и биопсии. Для туберкулёза гортани характерен полиморфизм изменений. Отмечают образование милиарных узелков, инфильтратов, которые подвергаются распаду с образованием грануляций, язв и рубцов. Нередко образуются туберкуломы и хондроперихондриты. Сифилис гортани проявляется в виде эритемы, папул и кондилом. Часто формируются язвы, покрытые серовато-белым налётом.

Дифференциальную диагностику абсцедирующего и флегмонозного ларингита проводят с врождённым поликистозом корня языка, нагноившимся ларингоцеле, раком гортани или входа в пищевод. Абсцесс надгортанника необходимо дифференцировать с эктопированной щитовидной железой.

#### **Показания к консультации других специалистов.**

Для уточнения этиологии развития воспалительного процесса в гортани показана консультация гастроэнтеролога, пульмонолога, аллерголога, иммунолога, эндокринолога, миколога, терапевта, гастроэнтеролога, ревматолога и фтизиатра. Пациентам с тяжёлыми флегмонозными ларингитами при подозрении на развитие флегмоны шеи или медиастинита показана консультация хирурга.

## **ЛЕЧЕНИЕ**

### **Цели лечения**

Цель лечения — элиминация воспалительного процесса в гортани, восстановление голосовой функции, предотвращение хронизации воспалительного процесса.

### **Показания к госпитализации**

Лечение острого катарального ларингита проводят в амбулаторных условиях. Госпитализации в стационар подлежат все пациенты с отёчным ларингитом, эпиглоттитом и абсцессом надгортанника, с осложнёнными формами заболевания (инфильтративной и абсцедирующей) при угрозе развития стеноза гортани. Госпитализация показана также при необходимости проведения хирургического лечения.

Несмотря на большое разнообразие рекомендуемых способов лечения для борьбы с осложненными формами ларингита, выбор их для каждого конкретного больного облегчается, если пользоваться при этом следующими основными положениями: 1) при всех стенозах второй и третьей стадии необходимо обеспечить поступление кислорода к дыхательным путям, 2) при стенозах, в генезе которых ведущую роль играет выраженный отек слизистой оболочки гортани необходимо срочное проведение консервативной терапии, включающей внутривенное введение кортикостероидных и антигистаминных препаратов, 3) стенозы, вследствие воспалительных заболеваний гортани, требуют массивной антибактериальной терапии, вскрытия и дренирования гнойного очага, 4) все стенозы, характеризующиеся быстрым прогрессированием дыхательной недостаточности в стадии декомпенсации, требуют немедленной трахео – или коникотомии.

### **Немедикаментозное лечение**

У пациентов с острым ларингитом высокую клиническую

эффективность доказала местная противовоспалительная, особенно ингаляционная терапия. Применяются ингаляции с кортикостероидами, антибиотиками, муколитиками, растительными препаратами с противовоспалительным и антисептическим эффектом, а также щелочные ингаляции для устранения сухости слизистой оболочки гортани. Продолжительность ингаляции обычно составляет 10 мин 3 раза в день. Щелочные ингаляции могут использоваться несколько раз в день для увлажнения слизистой оболочки дыхательных путей.

Также хороший терапевтический эффект дает лазерная терапия - лазерное излучение видимого красного диапазона спектра (0,63—0,65 мкм) в непрерывном режиме с зеркальной насадкой D 50 мм (зеркально-контактный способ воздействия).

Высокоэффективен суперфоноэлектрофорез по Крюкову-Подмазову. Также необходимо помнить, что для любого воспалительного заболевания гортани необходимо создать охранительный режим (голосовой режим), рекомендовать больному разговаривать немного и тихим голосом, но не шепотом, когда напряжение мышц гортани повышается. Необходимо также прекратить прием острой, соленой, горячей, холодной пищи, спиртных напитков, курение. В стадии реконвалесценции и в тех случаях, когда напряжённая фонация является одним из этиопатогенетических факторов при развитии гипотонусных расстройств голосовой функции в исходе воспаления, показана фонопедия и стимулирующая терапия.

### **Медикаментозное лечение**

Большое значение имеет терапия сопутствующей патологии верхних и нижних дыхательных путей, коррекция иммунного статуса, лечение гастроэзофагеального рефлюкса.



Системная антибактериальная терапия при остром ларингите назначается при отсутствии эффекта от местной антибактериальной и противовоспалительной терапии в течение 4–5 дней, при присоединении гнойной экссудации и воспаления нижних дыхательных путей. При выраженной интоксикации и наличии значительных воспалительных явлений в гортани (диффузный отек слизистой оболочки гортани, наличие инфильтрации) и регионарного лимфаденита системная антибактериальная терапия показана с первого дня заболевания.

Проведение антибиотикотерапии в амбулаторных условиях является непростой задачей, поскольку нерациональный выбор «стартового» антибиотика затягивает течение гнойной инфекции, приводит к развитию гнойных осложнений. Антимикробная терапия острого ларингита при выраженных воспалительных явлениях назначается эмпирически - амоксициллин + клавулановая кислота, макролиды, фторхинолоны (**уровень доказательности II**). Медикаментозная терапия применяется как системно, так и местно: назначают эндоларингиальные вливания с эмульсией гидрокортизона, персиковым маслом и антибактериальным препаратом (можно использовать эритромицин, грамицидин С, стрептомицин, амоксициллин + клавулановую кислоту) (**уровень доказательности III**). При аллергической форме ангионевротического отека гортани он достаточно легко снимается инъекциями антигистаминных препаратов, действующих как на H1-рецепторы (димедрол, тавегил, супрастин), так и на H2-рецепторы (циметидин, гистодил 200 мл в/в) с дополнением глюкокортикостероидов (60-90 мг преднизолона или 8-16 мг дексаметазона в/в) (**уровень доказательности II**).

При грибковом ларингите назначают антимикотические

препараты. Проводят противоотёчную и десенсибилизирующую терапию, при наличии вязкой мокроты или сухости слизистой оболочки назначают муколитики и секретолитики, ферментные препараты, стимулирующую и рассасывающую терапию, лекарственные средства, улучшающие микроциркуляцию и нервно-мышечную передачу, а также повышающие тонус мышц. Применение специфической терапии при специфических ларингитах не исключает использования местной и общей противовоспалительной терапии. Большое внимание следует уделять лечению больных с инфильтративными и абсцедирующими ларингитами. В этих случаях показана массивная дезинтоксикационная терапия, парентеральное питание, коррекция водно-солевого обмена, внутривенная антибактериальная терапия.

### **Хирургическое лечение**

При абсцедирующем ларингите производят вскрытие абсцессов при непрямой ларингоскопии ножом Гобольта.

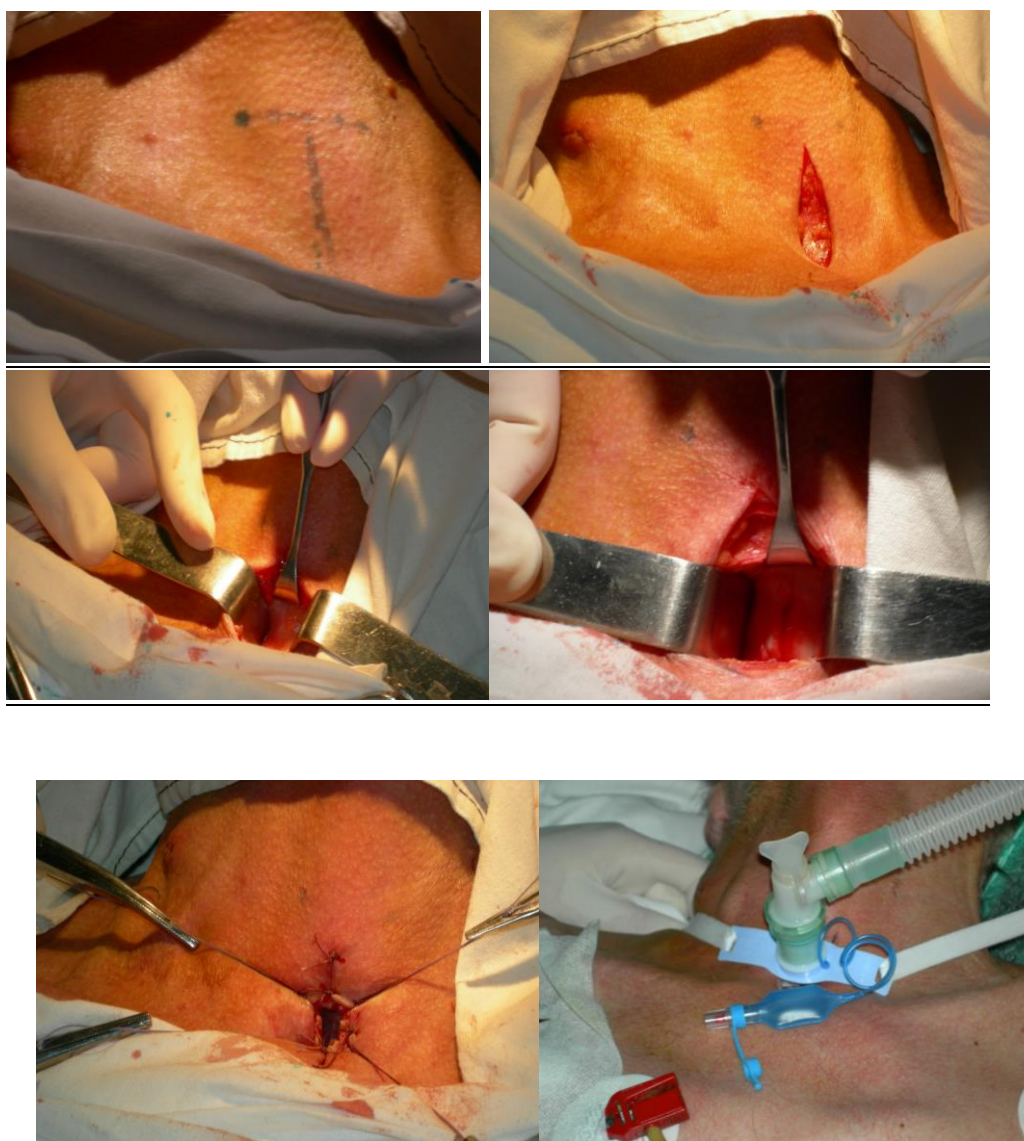При осложнениях в виде флегмоны шеи или медиастинита проводят комбинированное хирургическое лечение наружным и эндоларингеальным доступом.

При клинической картине острого отечно-инфильтративного ларингита, эпиглоттита, абсцесса боковой стенки глотки, отсутствии эффекта от консервативного лечения и нарастании симптомов стеноза гортани больным показана трахеостомия или инструментальная коникотомия. Срочная трахеостомия должна выполняться с тщательным соблюдением хирургической техники и соответствовать принципам максимальной сохранности элементов трахеи. Операция проводится под местным обезболиванием 20 – 30 мл. 0,5% новокаина или 10- 15 мл. 1% лидокаина под кожу шеи. Стандартная укладка с валиком под плечи не всегда возможна из-за резкого затруднения дыхания. В этих случаях операция проводится

в полусидячем положении. Срединным продольным разрезом рассекается кожа и подкожная жировая клетчатка от уровня дуги перстневидного хряща до яремной вырезки грудины. Послойно строго по средней линии рассекается поверхностная фасция шеи. Грудинно-подъязычные мышцы раздвигаются тупым путем по средней линии (белая линия шеи). Обнажается перстневидный хрящ и перешеек щитовидной железы, который, в зависимости от размеров, смещается кверху или книзу. После этого выделяется передняя стенка трахеи. Не следует выделять трахею на большом протяжении, особенно ее боковые стенки, т.к. при этом существует вероятность нарушения кровоснабжения этого участка трахеи и повреждение возвратных нервов. У пациентов с нормальной анатомией шеи перешеек щитовидной железы обычно смещается кверху. У больных с толстой, короткой шеей и загрудинным расположением щитовидной железы перешеек путём поперечного рассечения плотной фасции у нижнего края дуги перстневидного хряща мобилизуется и смещается книзу за грудину. При невозможности смещения перешейка щитовидной железы он пересекается между двумя зажимами и обшивается синтетическими рассасывающими нитями на аatraumaticкой игле. Трахея вскрывается продольным разрезом от 2 до 4 полукольца трахеи после анестезии слизистой оболочки трахеи 1-2 мл 10% р-ра лидокаина и пробы со шприцом (свободное прохождение воздуха по игле). Если позволяет ситуация, то формируется стойкая трахеостома на уровне 2 – 4 полукольца трахеи. Величина разреза трахеи должна соответствовать размеру трахеостомической канюли. Увеличение длины разреза может привести к развитию подкожной эмфиземы, а уменьшение - к некрозу слизистой оболочки и прилегающих хрящей трахеи. В просвет трахеи вводится трахеостомическая канюля. Предпочтительно использовать

трахеостомические трубки из термопластических материалов. Основное отличие этих трубок заключается в том, что анатомический изгиб трубки позволяет максимально уменьшить риск развития осложнений, связанных с раздражением, вызываемым соприкосновением дистального конца трубки со стенкой трахеи. Трахеостома остаётся до восстановления дыхания через естественные пути.

На рисунках 1-5 показана методика формирования трахеостомы.




Сразу же после окончания операции выполняется санационная фибробронхоскопия, чтобы избежать обтурации

просвета трахеи и бронхов сгустками крови, попавшими туда во время проведения операции.

В ургентных ситуациях при декомпенсации стеноза для обеспечения дыхания больному проводится экстренная коникотомия. Больной укладывается на спину, под лопатки подкладывается валик, голова запрокидывается назад. Пальпаторно находится коническая связка, расположенная между щитовидным и перстневидным хрящами. В условиях асептики, после проведения местного обезболивания, над конической связкой делается небольшой разрез кожи, затем коникотомом прокалывается коническая связка, извлекается мандрен, оставшаяся в ране трахеостомическая трубка фиксируется любым доступным методом.

#### Коникотом



При отсутствии в распоряжении специальных инструментов и выраженной обтурации гортани на уровне голосовых складок оправдано введение в пальпируемую часть шейного отдела трахеи 1-2 толстых иглы диаметром около 2 мм (от инфузионной системы) на уровне 2-3 кольца трахеи строго по средней линии. Этого воздухоносного просвета достаточно для спасения пациента от асфиксии и гарантированной транспортировки его в стационар.

### **Дальнейшее ведение**

Пациентам голосовых профессий после перенесённого острого ларингита показано наблюдение фонистра до полного восстановления голоса. За больными, перенёвшими хирургические вмешательства, наблюдают до полного восстановления клинко-функционального состояния гортани в среднем 3 месяца с периодичностью осмотров раз в неделю в первый месяц и раз в 2 недели, начиная со второго месяца.

Сроки нетрудоспособности зависят от профессии пациента: у лиц голосовых профессий они удлиняются до восстановления голосовой функции. Неосложнённый острый ларингит разрешается в течение 7-14 дней; инфильтративные формы - около 14 дней.

**Информация для пациента.** При развитии острого ларингита необходимо ограничение голосовой нагрузки. Запрещён приём горячей, холодной и острой пищи, спиртных напитков, курение, паровые ингаляции. Показано постоянное увлажнение воздуха в помещении с помощью специальных увлажнителей, прием противовирусных препаратов.

### **ПРОГНОЗ**

При неосложнённых формах ларингита прогноз благоприятный, при осложнённых формах с развитием стеноза гортани своевременная специализированная помощь и хирургическое лечение помогут спасти жизнь пациенту.

## Список литературы.

1. Василенко Ю.С. Диагностика и терапия ларингита, связанного с гастроэзофагеальным рефлюксом / Рос. оториноларингология. 2002. - №1. - С.95-96.
2. Василенко Ю.С., Павлихин О.Г., Романенко С.Г. Особенности клинического течения и лечебная тактика при острых ларингита у профессионалов голоса. / Наука и практика в оториноларингологии: Материалы III Российской научно-практической конференции. М., 2004. - С.122-123.
3. Дайняк Л. Б. Особые формы острых и хронических ларингитов / Вестник оториноларингологии. 1997. - №5. - С.45.
4. Дайхес Н.А, Быкова В.П., Пономарев А.Б, Давудов Х.Ш. Клиническая патология гортани. Руководство-атлас. - М. - Медицинское информационное агентство. 2009.- С.160.
5. Романенко С.Г. Острый и хронический ларингит», «Оториноларингология. Национальное руководство. Краткое издание / под ред. В.Т. Пальчуна. - М. - :ГЭОТАР-Медиа, 2012 – С. 541-547.
6. Страчунский Л.С., Белоусов Ю.Б., Козлов С.Н. Практическое руководство по антиинфекционной химиотерапии. – М.: Боргес, 2002: 211-9.
7. Carding P. N., Sellars C., Deary I. J. et al. Characterization of effective primary voice therapy for dysphonia / J. Laryngol. Otol. 2002. - Vol. 116, № 12. - P. 1014-1018.
8. Klassen T.P., Craig W.R., Moher D., Osmond M.H., Pasterkamp H., Sutcliffe T. et al. Nebulized budesonide and oral dexamethasone for treatment of croup: a randomized controlled trial // JAMA. – 1998; 279:1629-1632.

9. Lesperance M.M. Zaezal G.H. Assesment and managment of laryngotracheal stenosis. / Pediatric Clinics of North Amrica.-1996.- Vol.43, №6. P. 1413-1427.